

OLGU SUNUMU

Dr Yeşim Erez

Çiğli Eğitim ve Araştırma Hastanesi

VIII. Aydın Romatoloji Günleri

Ana Tema: Her yönüyle Behçet Hastalığı

27-29 Ekim 2023

Olgu

- 60 yař, erkek
- Evli
- Meslek-Memur
- Doğum yeri- Salihli
- İkametgah – İzmir

Başvuru yakınması: Bel ve eklem ağrısı

Öyküsü

- 2020'de dış merkez başvurusu
- Ayak bileđi artriti+ bel ağrısı → Aksiyal- periferik tutulumlu Spondiloartrit
- Sülfasalazin ve naproksen başlanan hasta şikayetlerinin devam etmesi üzerine merkezimize başvurdu.

Özgeçmiş-Soygeçmiş

Komorbidite: Yok

Kullandığı ilaçlar: Sülfasalazin, naproksen

Alışkanlıklar: Alkol/sigara yok

Alerji : Yok

Operasyon ve travma öyküsü : Yok

Soygeçmiş: Abi genç yaşta kalp yetmezliği- ex

Sistem sorgulaması

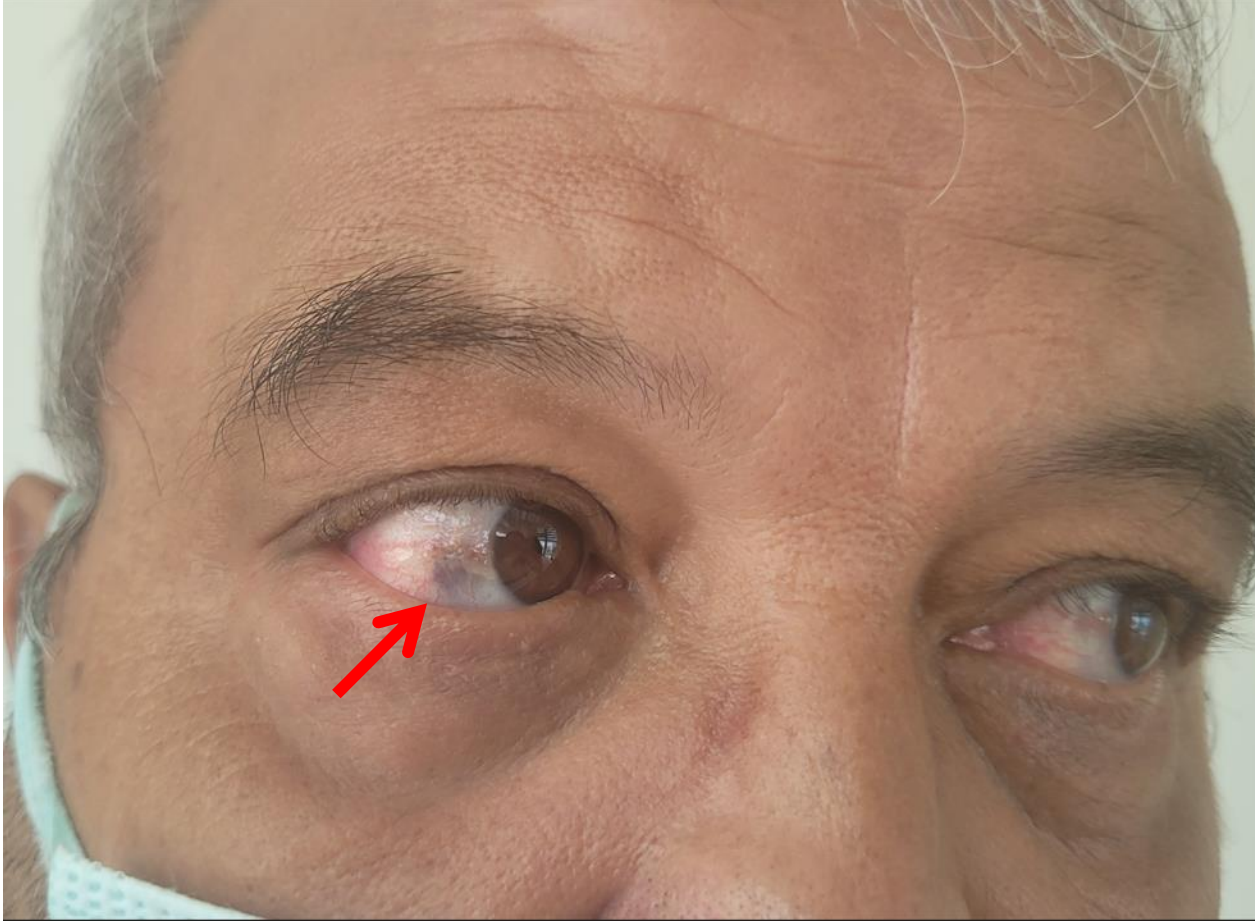
- Ateş (-) gece terlemesi (-) kilo kaybı (-)
- Halsizlik (-) yorgunluk (-)
- Öksürük (-) balgam (-) nefes darlığı (-)
- Ortopne (-) PND- çarpıntı (-)
- Göğüs ağrısı (-)
- Hemoptizi (-) Wheezing (-)
- Dizüri (-) pollaküri (-) hematüri (-)
- Bulantı (-) kusma (-) karın ağrısı (-)
- Bulanık görme (-) görme kaybı (-)
- Baş-boyun ağrısı (-)
- Senkop (-) konvülziyon (-) baş dönmesi (-)
- İshal (-) disfaji (-)
- Hematemez (-) melena (-)

Romatolojik Sorgulama

- **Sabah tutukluğu: (+) 15 dk**
- **Artralji (+) ,Artrit (+) Tanıda ayak bileği artriti**
- **Bel ağrısı (+) Mekanik komponenti baskın inflamatuvar**
- Daktilit: (-)
- Kalça ağrısı, topuk ağrısı: -
- Üveit öyküsü: (-)
- Psöriazis , İBH öyküsü(-)
- Eritema nodozum benzeri lezyon: (-)
- Hemoptizi, epistaksis(-),işitme kaybı: (-)
- Yutma güçlüğü: (-)
- Alopesi, Fotosensitivite, malar raş: (-)
- Kaslarda güçsüzlük: (-)
- Nöropatik yakınma: (-)
- Raynaud fenomeni : (-)
- Döküntülü cilt lezyonu: (-)
- Göz kuruluğu, ağız kuruluğu: (-)
- Livedo retikularis: (-)
- Oral aft, genital ülser: (-)

Fizik muayene

- VA: 70 kg Boy:168 cm
- **Solunum:** Tek tük ronküs. Ral duyulmadı
- **KVS:** S1+S2+ üfürüm yok
- **Batın:** Hassasiyet defans yok, rebound yok
- Periferik nabızlar palpabl, PTÖ - /-
- **Cilt:** Ten renginde koyulaşma
- **Kas-İskelet:** Hassas-şiş eklem (-)
- FABERE/FADIR –
- Sakroiliak kompresyon testi -
- Kas güçsüzlüğü -/-
- El yer mesafesi: 15cm

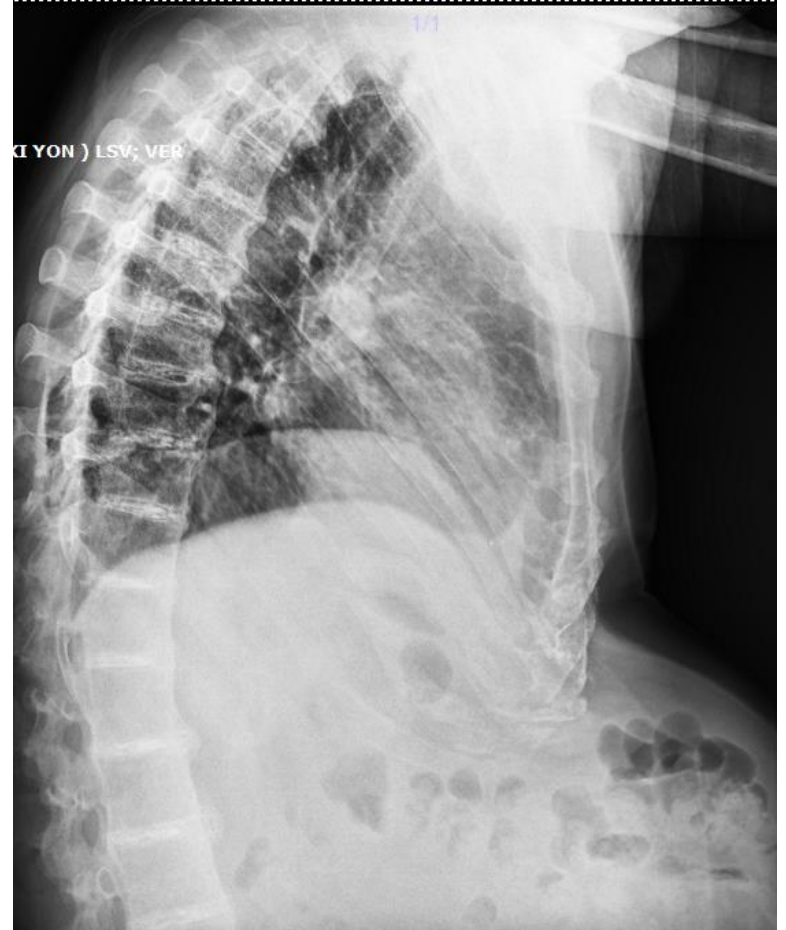
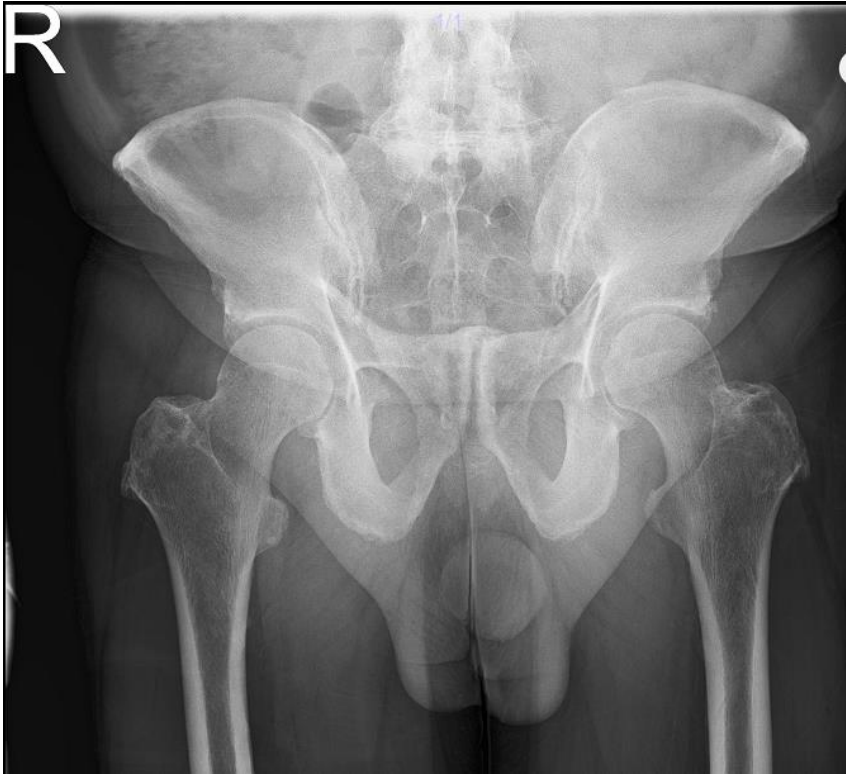

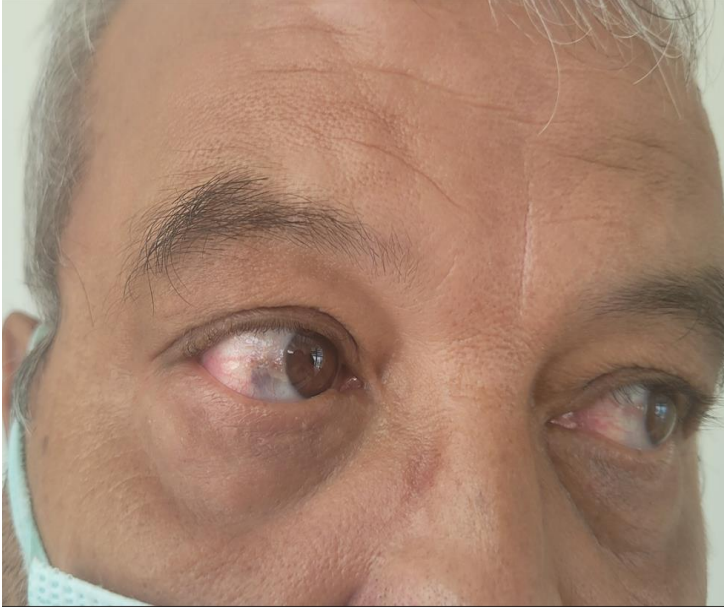
- Her iki sklerada siyah pigmentasyon
- Cilt renginde koyulaşma

Laboratuvar

Wbc/Hb/Plt	7000 / 14.4 g /dL / 176000
BUN/ Kreatinin	10.6 / 0.96 mg/ dL
ALT/AST	22 /15 U/L
CK	165 U/L
CRP	3.7 mg/L
ESH	29 mm/h
TiT	Protein, eritrosit, lökosit (-)
RF /CCP	Neg
ANA	Neg

Görüntüleme





+




Alkaptonüri?

- DEÜTF Pediatrik Metabolizma bölümü
- HGD gen analizi, idrar HGA düzeyi → Alkaptonüri tanısı
- Tedavi → Tirozin kısıtlı diyet ve nithisinon
- Diğer organ tutulum taramaları : EKO ve KBB bakısı olağan
- Hasta **okronotik artropati** olarak izleme alındı.

Okronozis-Alkaptonüri

- Nadir görülen bir hastalık (Prevelans 250 binde-milyonda bir)
- Homogentisate 1,2-dioxygenase (HGD) enzim defekti
- Homogentisik asid (HGA) birikimi- **Okronotik pigment**
- Hastaların %21'inde tanı <1 yaş ancak ortalama tanı yaşı

- Cilt, sklera, kıkırdak ve birçok dokuda birikim
- Hava /alkali madde ile temas sonrası oksidasyona bađlı ile **siyah renkli idrar**



Spondiloartrit ayırıcı tanısında

- Kıkırdak, eklem ve tendon tutulumu nedeniyle SpA grubu hastalıklar ile karışabilir.
- Omurga ve büyük eklem tutulumu ön planda
- Tendon etkilenimi entezit ile karışabilir.
- Sakroiliak eklemler korunur. Görüntülemelerde sakroiliit saptanmaz

Okronozis ve Spondiloartrit karşılaştırması

	Spondiloartrit	Okronozis
Sakroiliak eklem		Etkilenmez
Disk kalsifikasyonu	Orta	Yoğun, <i>gofret benzeri</i>
Vakum disk	Nadir	Sık
Sindesmofit	Vertikal	Kaba
Eklem tutulumu	Omurga>Diz=Kalça	Omurga=Diz=Kalça

Spondiloartritler ile karışabilir.

Literatür

Alkaptonuria presenting with ochronotic spondyloarthropathy

R. AL-MAHFOUDH, S. CLARK & N. BUXTON

Department of Neurosurgery, Walton Centre, Liverpool, UK

Spondyloarthropathies That Mimic Ankylosing Spondylitis: A Narrative Review

Mina Tanios ¹, Bradley Brickman ², Jordan Norris ², Sreeram Ravi ², Emre Eren ², Cade McGarvey ², David J Morris ², Hossein Elgafy ¹

A Mimic of Ankylosing Spondylitis, Ochronosis: Case Report and Review of the Literature

Philip Chu ¹, Maria C Cuellar ², Sonali J Bracken ³, Teresa K Tarrant ⁴

Inflammatory rheumatic diseases in patients with ochronotic arthropathy

Tuba Yuce Inel ¹, Pelin Teke Kisa ², Ali Balci ³, Sadettin Uslu ¹, Zümrüt Arslan ²,
Burcu Ozturk Hismi ⁴, Ulku Ucar ⁵, Nur Arslan ², Fatos Onen ¹, Ismail Sari ¹

TABLE 1. Clinical and demographic characteristics of OA.

	Case 1	Case 2	Case 3	Case 4	Case 5	Case 6	Case 7	Case 8
Age/Gender	55, F	56, M	51, M	56, M	59, F	62, M	45, M	53, F
Symptom duration first visit	5	17	16	13	27	22	1	13
Axial symptom duration/year	7	29	21	17	30	28	6	15
Peripheral symptom duration/year	6	22	7	5	1	10	6	15
Urine HGA mmol/molcr	273	1871	1203	1027	1858	957	327	295
Genetic Mutation	c.990G>T	c.549+1G>T	c.175delA	c.1189-41_1248 del101bp	c.1189-41_1248 del101bp	c.1188+1G>A	c.175delA	c.175delA
Cervical*	+	+	+	+	+	+	-	+
Thoracic*	+	+	+	+	+	+	+	+
Lumbar*	+	+	+	+	+	+	+	+
SIJ*	2/3	0/1	2/3	1/1	1/1	0/0	1/0	0/0
Shoulder*	-	+	+	+	+	+	+	+
Hip*	-	+	+	+	-	+	-	-
Knee*	+	+	+	+	-	+	+	-
Hand*	-	-	-	+	+	+	-	-
Arthroplasty	Knee (R, L)	-	-	Hip (R)	-	Hip (R, L)	Shoulder (L)	-
Laboratory Findings			ANA, RF, anti-CCP positivity		ANA, RF positivity			
Other Disease Condition	AS	Nr-axSpA, Scleritis, enthesitis	RA, ILD, AS	Nr-axSpA			Nr-axSpA	

ANA: antinuclear antibody; anti-CCP: anti-cyclic citrullinated peptide; AS: ankylosing spondylitis; F: female; HGA: Homogentisic acid; ILD: interstitial lung disease; L: Left; M: male; Nr-axSpA: non radiographic axial spondyloarthritis; OA: ochronotic arthropathy; RF: rheumatoid factor; RA: rheumatoid arthritis; R :Right; SIJ: sacroiliac joint.

*Structural changes documented by X-rays.

Ey yükselen yeni nesil!
İstikbal sizsiniz.
Cumhuriyeti biz kurduk,
onu yükseltecek ve
yaşatacak sizsiniz.

Kemal Atatürk



CUMHURİYETİ
BOYLE
AZANDIK

29
EKİM
CUMHURİYET BAYRAMI
KUTLU OLSUN

100

Yıldırım

КІМІ ҚАЗАН
СІМНІ ҚАЗАН
ЕКІМ

100

Yıldırım

Teşekkür ederim...